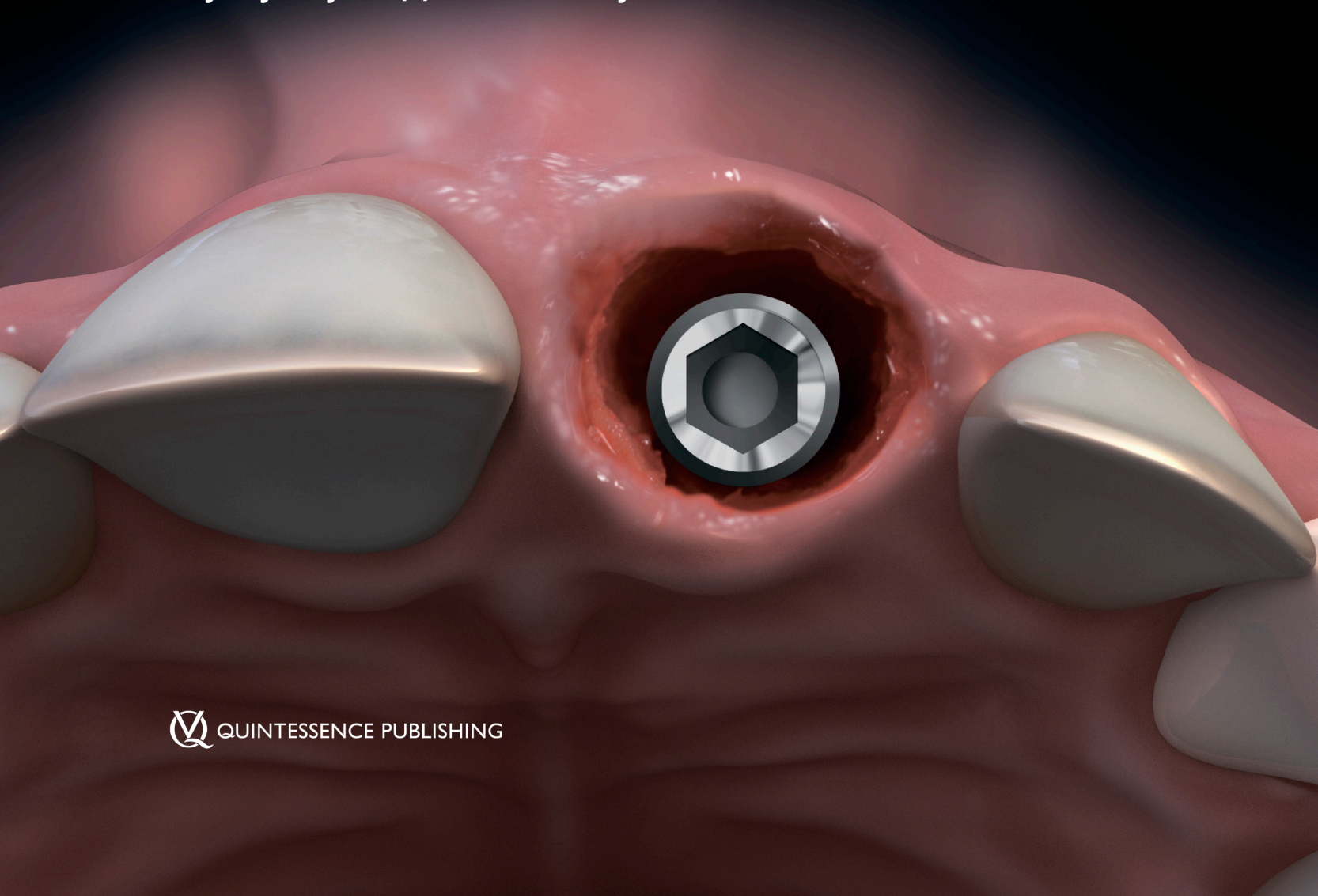

Деніс П. Тарноу
Стівен Джей Чу

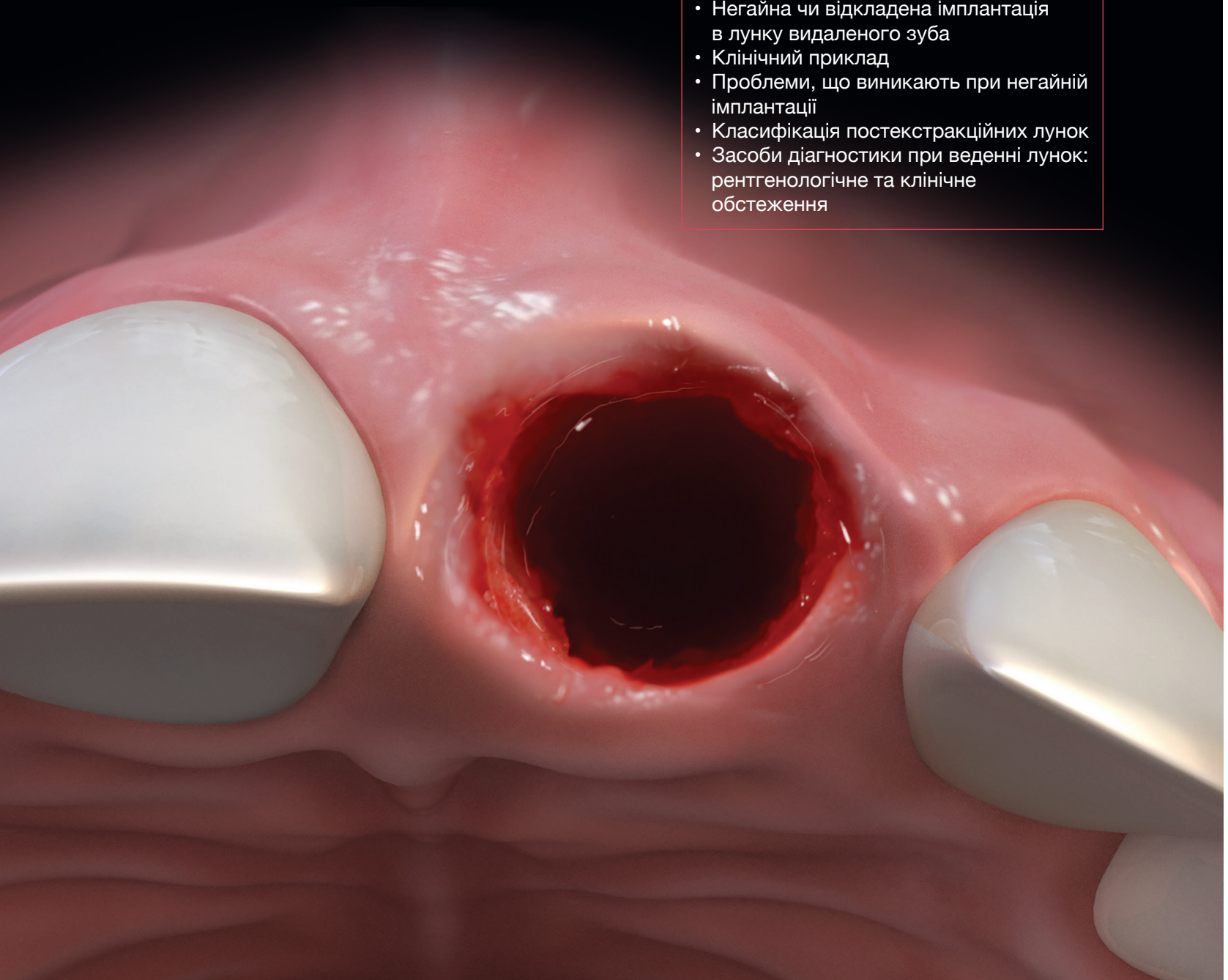
Одиночна НЕГАЙНА імплантація

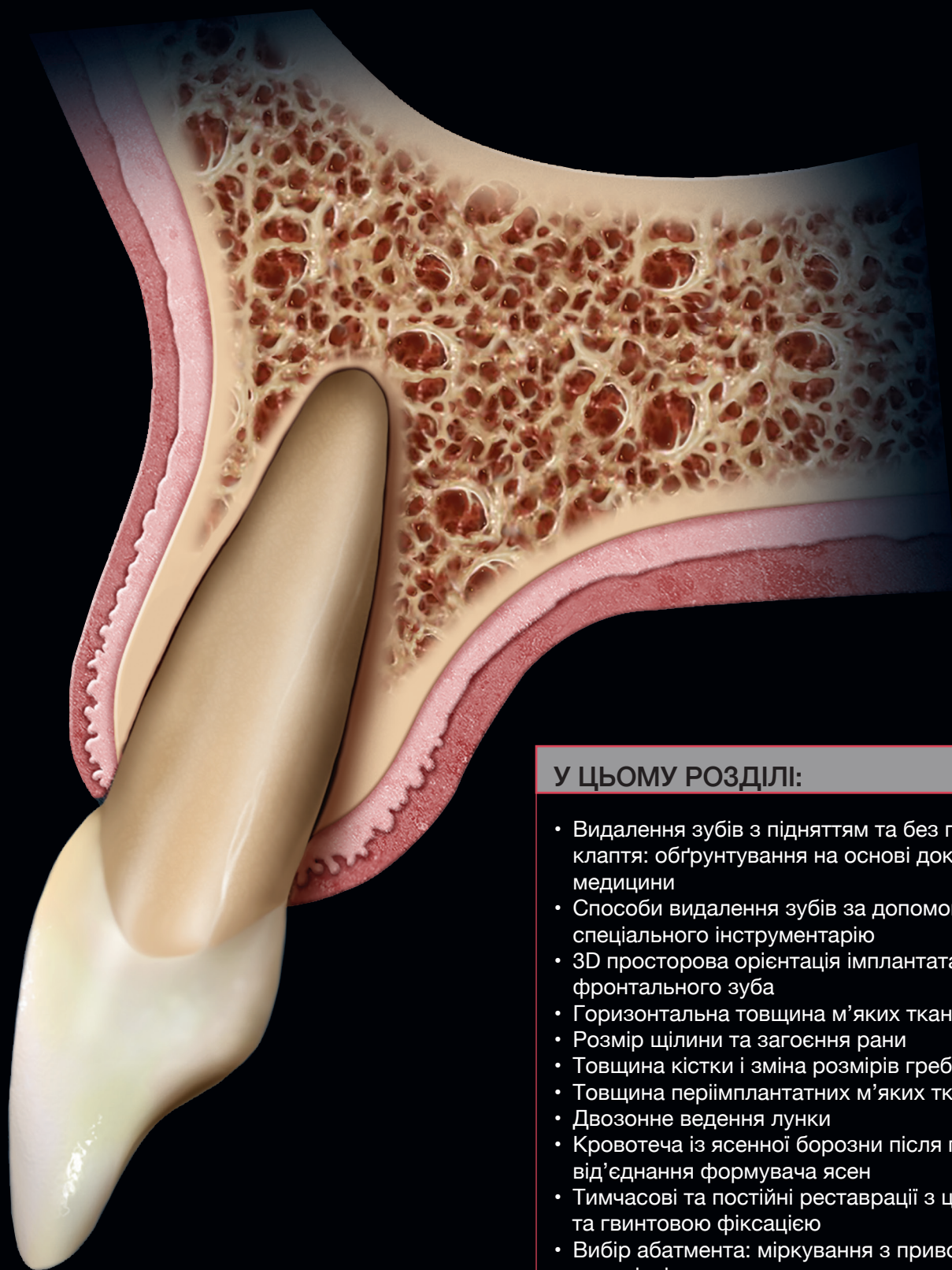Мінімально інвазивний підхід
для фронтальної і дистальної імплантації
у лунку видаленого зуба



У ЦЬОМУ РОЗДІЛІ:

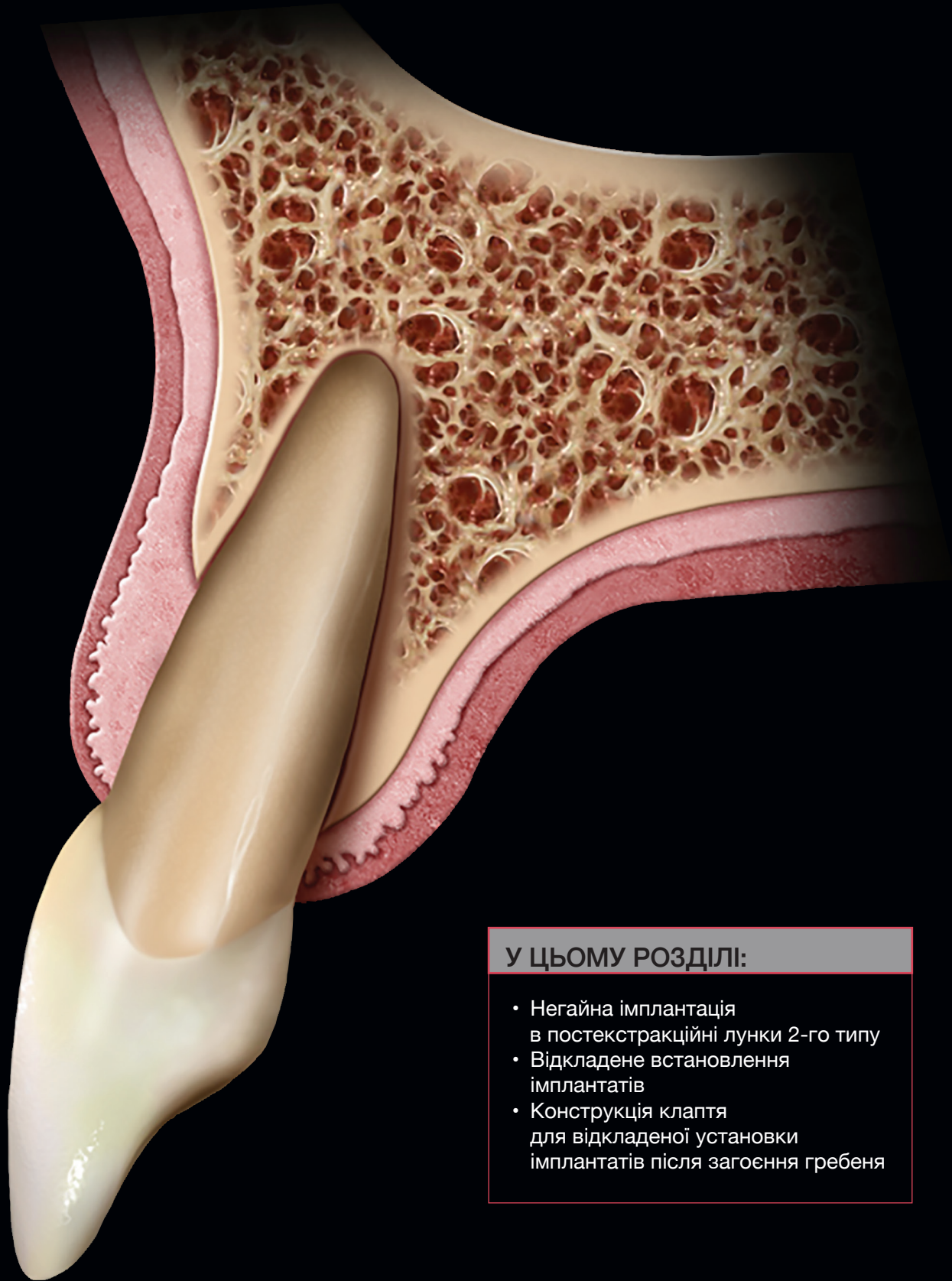
- Негайна чи відкладена імплантація в лунку видаленого зуба
- Клінічний приклад
- Проблеми, що виникають при негайній імплантації
- Класифікація постекстракційних лунок
- Засоби діагностики при веденні лунок: рентгенологічне та клінічне обстеження





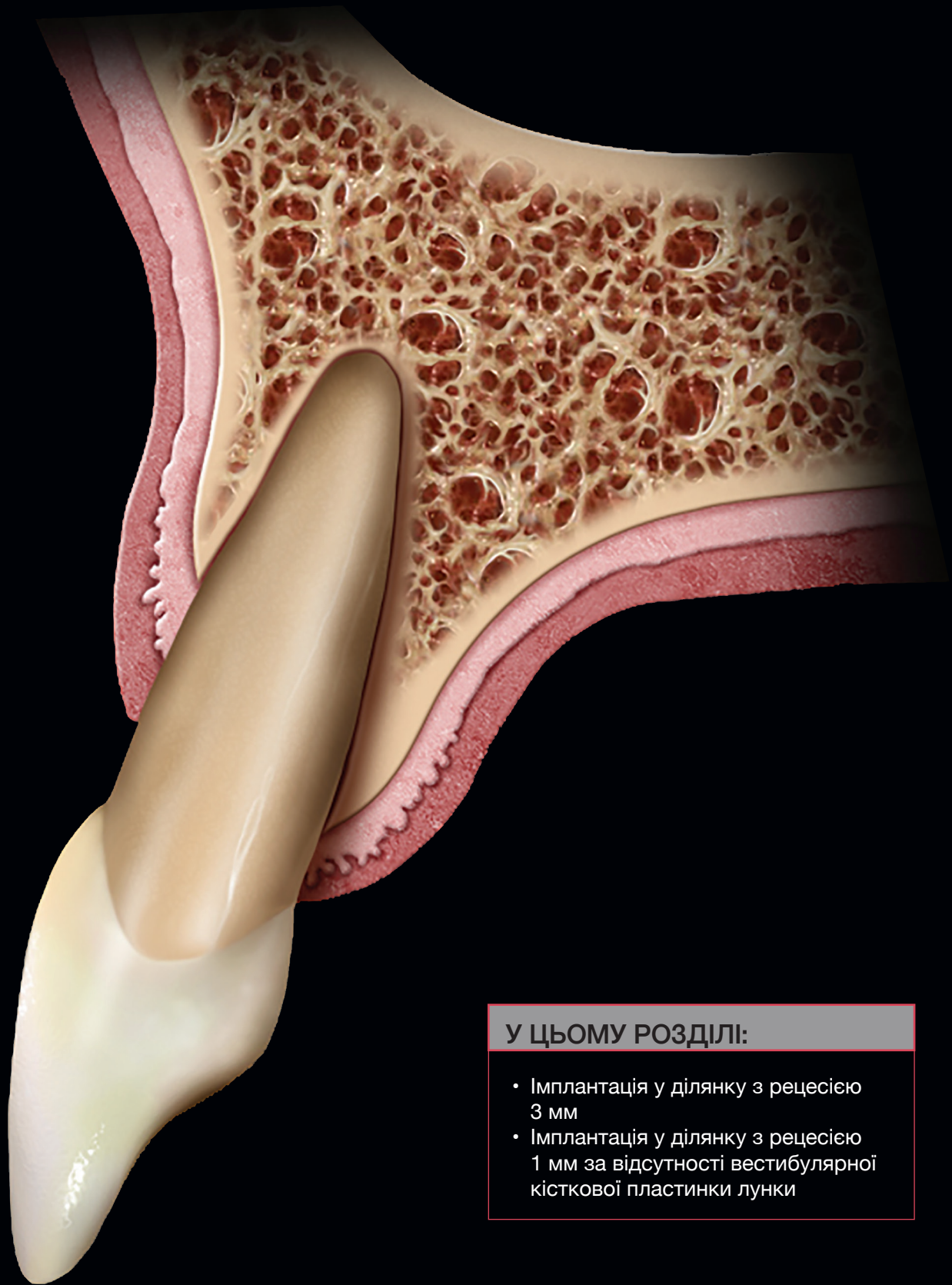
У ЦЬОМУ РОЗДІЛІ:

- Видалення зубів з підняттям та без підняття клаптя: обґрунтування на основі доказової медицини
- Способи видалення зубів за допомогою спеціального інструментарію
- 3D просторова орієнтація імплантата у лунці фронтального зуба
- Горизонтальна товщина м'яких тканин
- Розмір щілини та загоєння рани
- Товщина кістки і зміна розмірів гребеня
- Товщина періімплантатних м'яких тканин
- Двоступеневе ведення лунки
- Кровотеча із ясенної борозни після першого від'єднання формувача ясен
- Тимчасові та постійні реставрації з цементною та гвинтовою фіксацією
- Вибір абатмента: міркування з приводу матеріалів та кольору
- Імплантація в ділянці зубів з периапікальними ураженнями, норицями та анкілозами
- Дизайн імплантатів для одномоментної установки



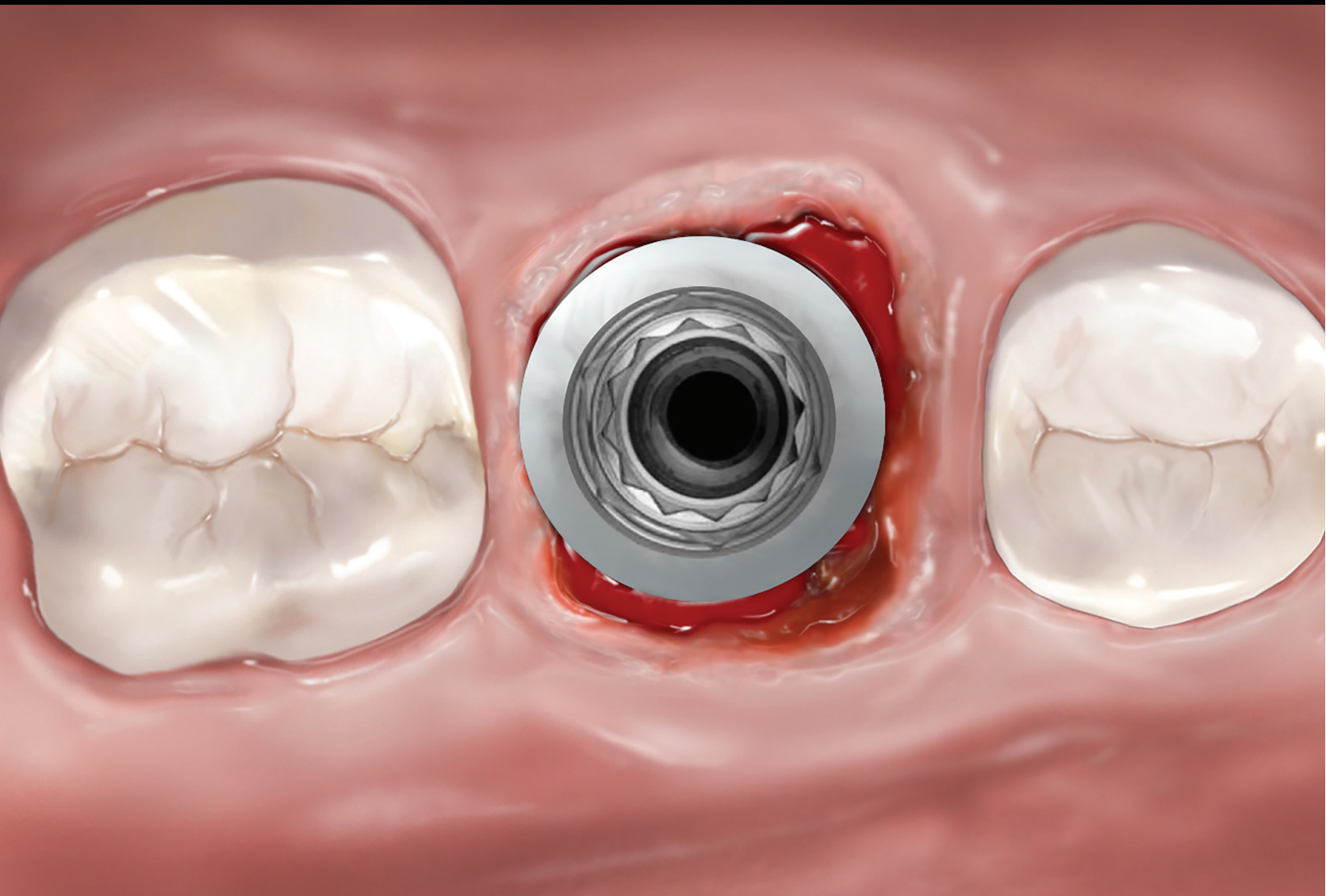У ЦЬОМУ РОЗДІЛІ:

- Негайна імплантація в постекстракційні лунки 2-го типу
- Відкладене встановлення імплантатів
- Конструкція клаптя для відкладеної установки імплантатів після загоєння гребеня



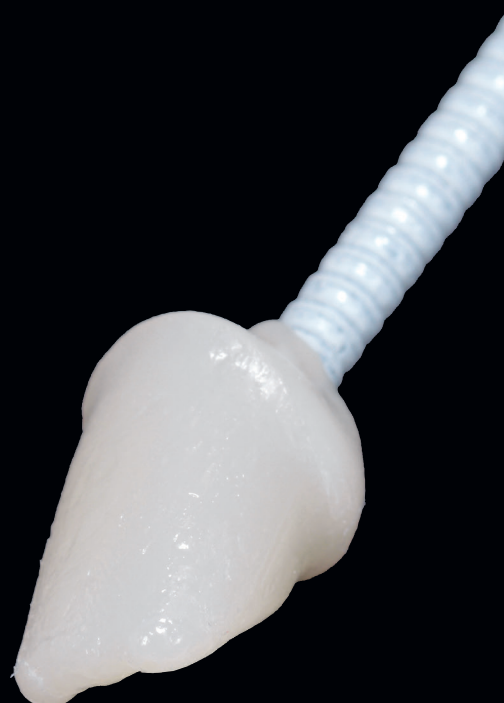У ЦЬОМУ РОЗДІЛІ:

- Імплантація у ділянку з рецесією 3 мм
- Імплантація у ділянку з рецесією 1 мм за відсутності вестибулярної кісткової пластинки лунки



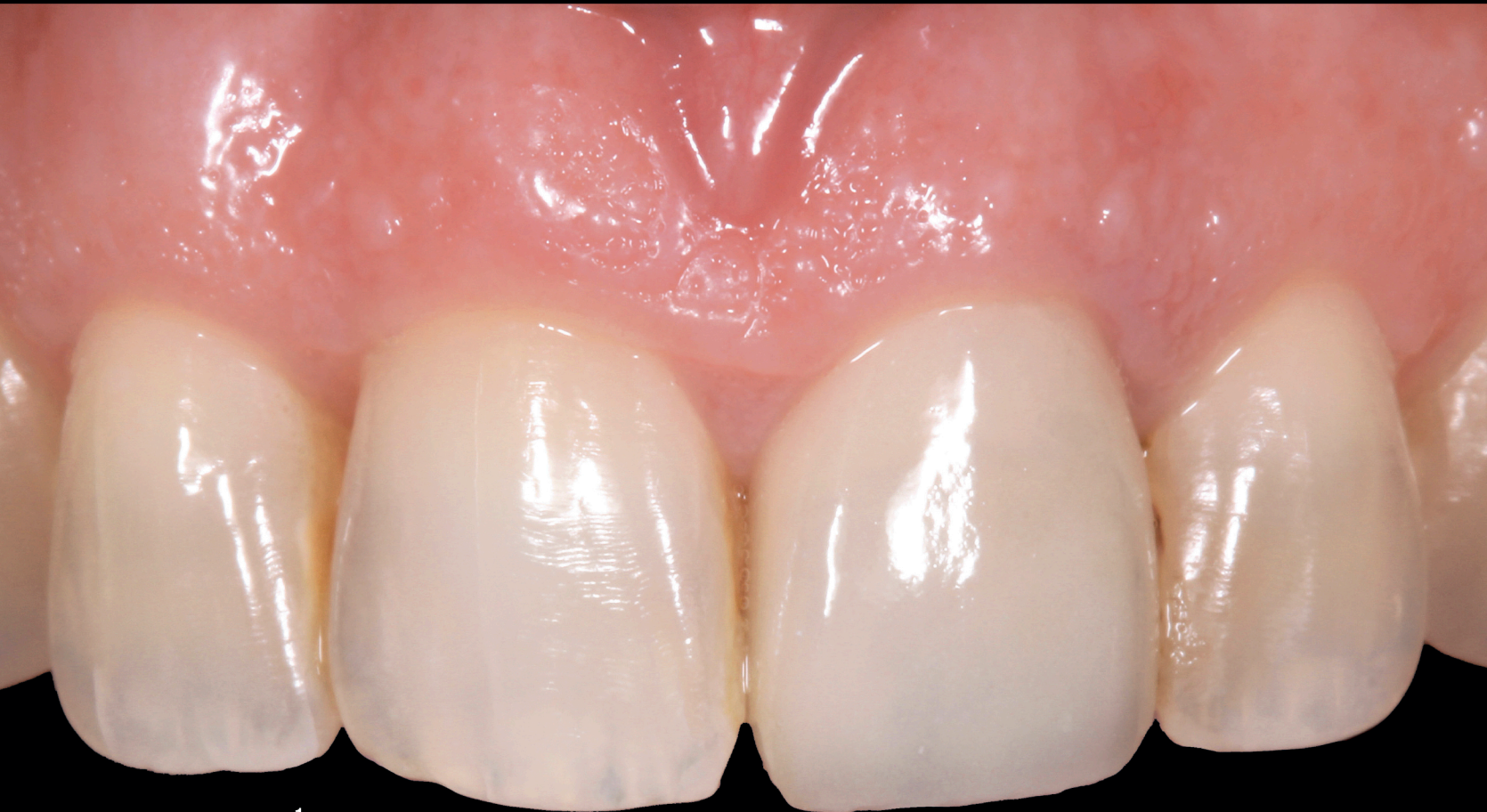У ЦЬОМУ РОЗДІЛІ:

- Видалення багатокорневих зубів
- Установка імплантів у постекстракційні лунки молярів
- Альтернативні стратегії одномоментного встановлення імплантів у ділянку молярів
- Клінічний приклад
- Відкладений протокол при імплантації у ділянку молярів



У ЦЬОМУ РОЗДІЛІ:

- Методи цементної фіксації
- Техніка зняття відбитка
- Ускладнення



У ЦЬОМУ РОЗДІЛІ:

ТИП 1

- Випадок 1: Горизонтальний перелом центрального різця верхньої щелепи
- Випадок 2: Велике внутрішнє резорбційне ураження
- Випадок 3: Внутрішнє резорбційне ураження центрального різця верхньої щелепи
- Випадок 4: Вертикальний перелом коронки центрального різця верхньої щелепи
- Випадок 5: Висока лінія посмішки
- Випадок 6: Висока лінія посмішки та хронічна нориця

ТИП 2

- Випадок 7: Втрата вестибулярної пластинки
- Випадок 8: Періапикальне ураження та перелом зуба з некрозом

ТИП 3

- Випадок 9: Втрата вестибулярної кісткової пластинки центрального різця верхньої щелепи

МОЛЯРИ

- Випадок 10: Зовнішнє резорбційне ураження першого моляра верхньої щелепи
- Випадок 11: Вертикальний перелом кореня першого моляра нижньої щелепи